Український науково-практичний центр ендокринної хірургії,
трансплантації ендокринних органів і тканин
МОЗ України

ПЕРВИННИЙ ГІПЕРАПАТИРЕОЗ. ПОГЛЯД АНЕСТЕЗІОЛОГА

Тарасенко С.О., Товкай О.А.,
Ліщинський П.О., Руденко В.Л.

Київ
19 /04/19

Первинний гіперпаратиреоз (ПГПТ)

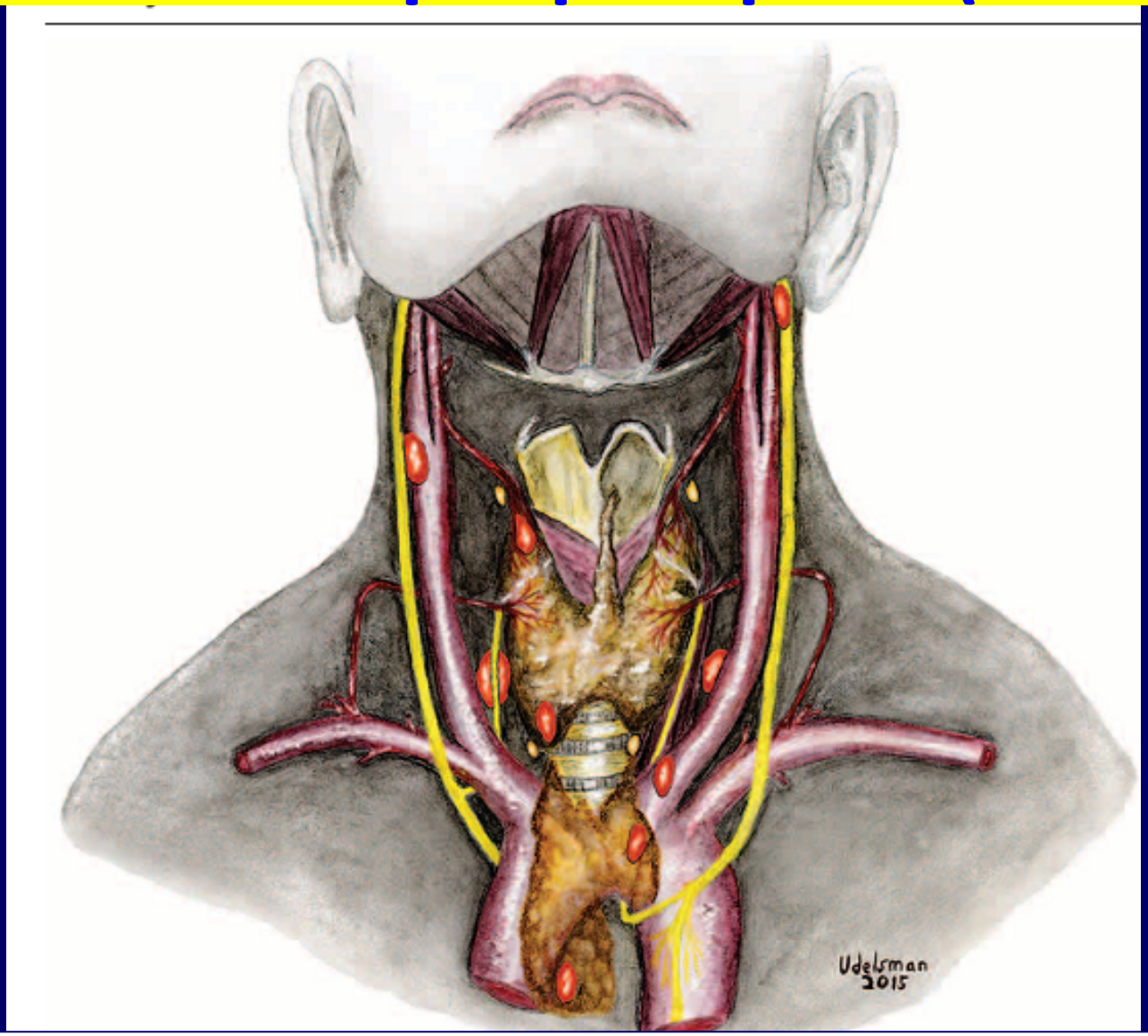

Indicators of health of the population and use of health care resources in Ukraine for 2017. Directories. Center of medical statistics of the Ministry of Health of Ukraine. Available at http://medstat.gov.ua/im/upload/ZAG_DOV_2017.zip.

INCH
KLEEX KL-30R
CM

Первинний гіперпаратиреоз (ПГПТ)

Поєднання підвищеного рівня паратгормону (ПГ) та іонізованого кальцію (Ca^{++}) сироватки крові - основа лабораторного діагнозу!!!

Оптимальний набір лабораторних тестів для оцінки кальцієвого обміну: ПГ, Ca^{++}, вітамін D, фосфор сироватки, кальцій в добовій сечі, а також рівень сечовини та креатиніну крові.

Відсутність візуалізації не виключає діагноз первинного гіперпаратиреозу.

Візуалізація аденом необхідна для комфортного та ефективного хірургічного лікування.

Анестезіологічний менеджмент

- Оцінка фізичного статусу за шкалою ASA
- Оцінка ризику ПОТБ за C. Apfel
- Контроль рівня електролітів (Кальцій, Калій, Фосфор)
- Ризик тяжкої інтубації
- Додавання блокади поверхневого шийного сплетіння до загальної анестезії
- Антиеметичні препарати профілактично (мінімум 2 з різним механіхмом дії)
- Кардіологічний моніторинг (ЕХО КГ, ЕКГ, контроль АТ, серцевий викид (esCCO))

Sign up to receive ATOTW weekly - email worldanaesthesia@mac.com

ANAESTHESIA FOR THYROID SURGERY
ANAESTHESIA TUTORIAL OF THE WEEK 162

30TH NOVEMBER 2009

Anaesthesia
Tutorial of the week
www.totw.anaesthesiologists.org

Indian Journal of Endocrinology and Metabolism
Wolters Kluwer -- Medknow Publications

Anesthesia and thyroid surgery: The never ending challenges

Sukhminder Jit Singh Bajwa and Vishal Sehgal

ELSEVIER
Contents lists available at ScienceDirect
International Journal of Surgery
journal homepage: www.theijs.com

Anaesthesia for thyroid surgery: Perioperative management

Alessandro Bacuzzi*, Gianlorenzo Dionigi, Andrea Del Bosco, Giovanni Cantone, Tommaso Sansone, Erika Di Losa, Salvatore Cuffari

Department of Anaesthesia and Palliative Care, Azienda Ospedaliero-Universitaria, Fondazione Macchi, Varese, Italy

The Journal of International Medical Research
2012; 40: 1390 – 1398

Bilateral Superficial Cervical Plexus Block Reduces Postoperative Nausea and Vomiting and Early Postoperative Pain after Thyroidectomy

H-D Cai[1,2], C-Z Lin[1], C-X Yu[2] and X-Z Lin[1]

Thyroid. 2012 Jan;22(1):44-52. doi: 10.1089/thy.2011.0260. Epub 2011 Dec 5.

Bilateral superficial cervical plexus block in combination with general anesthesia has a low efficacy in thyroid surgery: a meta-analysis of randomized controlled trials.

Warschkow R[1], Tarantino I, Jensen K, Beutner U, Clerici T, Schmied BM, Steffen T.

Author information

British Journal of Anaesthesia 99 (4): 561–6 (2007)
doi:10.1093/bja/aem230 Advance Access publication August 6, 2007

BJA

PAIN

Analgesic efficacy of bilateral superficial cervical plexus block administered before thyroid surgery under general anaesthesia

G. Andrieu[1], H. Amrouni[1], E. Robin[1], B. Carnaille[2], J. M. Wattier[1], F. Pattou[2], B. Vallet[1] and G. Lebuffe[1]*

IASP®

International Association for the Study of Pain

Evidence-based guidelines now recommend the use of combinations of two or more analgesic medications or techniques with different sites or mechanisms of action ("multimodal" or "balanced") analgesia. Advantages of multimodal analgesia include:

- Improved analgesia
- Reduced opioid requirements ("opioid sparing")
- Reduced adverse effects of opioids

Management of Postsurgical Pain in Adults . http://www.iasp-pain.org/GlobalYear?navItemNumber=580

IASP®

International Association for the Study of Pain

Current evidence supports the use, when feasible, of local anaesthesia and peripheral or neuraxial regional analgesia as important techniques within a multimodal approach. Systemic analgesics with proven or potential efficacy as components of multimodal analgesia used to treat postsurgical pain include:

- Paracetamol (acetaminophen)
- Non-selective and COX-2 selective NSAIDs
- Alpha-2-delta modulators (gabapentin, pregabalin)
- NMDA-receptor antagonists (ketamine)
- Alpha-2 adrenergic agonists (clonidine, dexmedetomidine)
- Systemic local anaesthetics
- Corticosteroids

Management of Postsurgical Pain in Adults . http://www.iasp-pain.org/GlobalYear?navItemNumber=580

Фактори риизику розвитку ПОТБ за C.Apfel

APFEL Simplified risk scoring for adults

Risk factors	Points
Female gender	1
Nonsmoker	1
History of PONV and/or motion sickness	1
Postoperative opioids	1
Sum =	0 ... 4

Apfel CC et al. *Anesthesiology*. 1999;91:693.

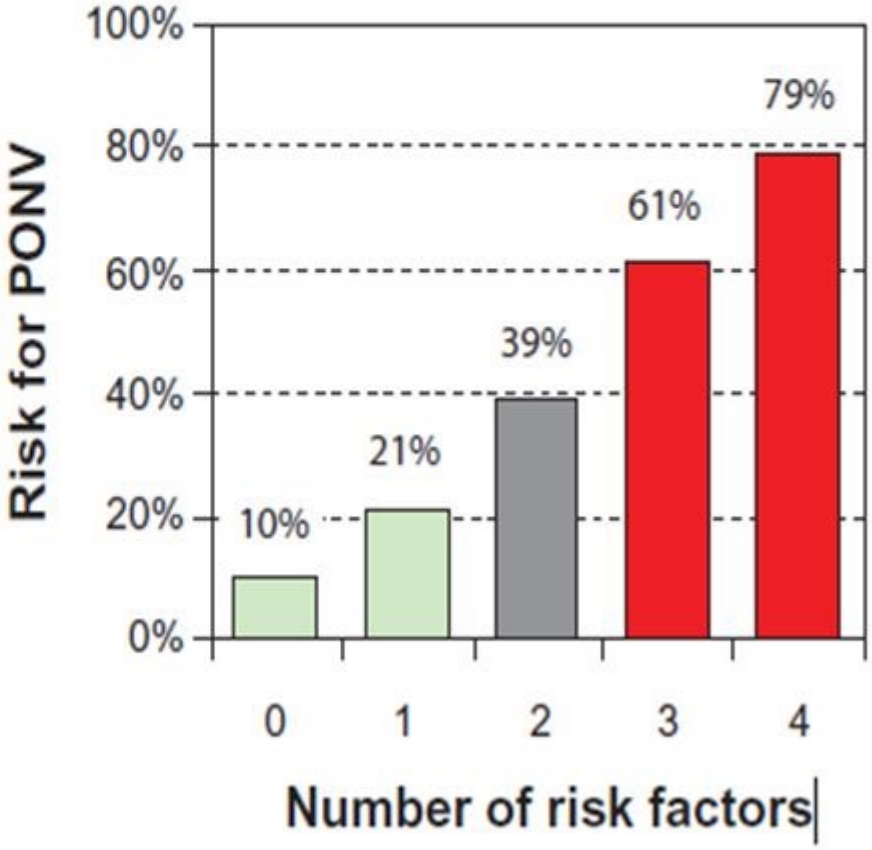

ПІСЛЯОПЕРАЦІЙНА НУДОТА ТА БЛЮВАННЯ (ПОНБ)

- Без антиеметичних засобів частота ПОНБ в першу **добу складає понад 54%**.
- ПОНБ вище при інгаляційних анестетиках VS пропофол **(64% проти 44%).**
- У жінок частота ПОНБ вище при інгаляційній анестезі, ніж при пропофолі **(71% проти 42%).**
- У чоловіків не було відмінностей в ПОНБ **(частота складала 47%-50%)**
- Анестезія пропофолом вимагала додаткових витрат у порівнянні із інгаляційною анестезією.

Sonner JM1, Hynson JM, Clark O, Katz JA. Nausea and vomiting following thyroid and parathyroid surgery. // Journal of Clinical Anesthesia. 1997 Aug;9(5):398-402.
Vari A., Gazzanelli S.,Cavallaro G. et al. Post-Operative Nausea and Vomiting (PONV) after Thyroid Surgery: A Prospective, Randomized Study Comparing Totally Intravenous Versus Inhalational Anesthetics // The American Surgeon, Volume 76, Number 3, March 2010, pp.325-328(4)

Format: Abstract ▾ Send to ▾

Compend Contin Educ Dent. 2000 Jan;21(1):48, 51-4, 56.

Preemptive vs preventive analgesia: which approach improves clinical outcomes?

Dionne R.

Pre-emptive analgesia – застосування медикаментозного втручання перед хірургічним .

Preventive analgesia - застосування медикаментозного втручання в післяопераційному періоді до розвитку болю

Мультимодальна аналгезія

Перцепция боли

Ингибиторы ЦОГ-2
Парацетамол
Кетамин, А2-агонисты
Габапентин

Cortex

Опиоиды
Кетамин

Модуляция

А2-агонисты
Местные анестетики

Местные анестетики

Thalamus

Опиоиды

Трансмиссия

Спинальный ганглий

Местные анестетики

НПВП

Ингибиторы ЦОГ-2

Первичный афферентный нейрон

Травма, активация ноцицепторов

Орієнтири для виконання блокади поверхневого шийного сплетення

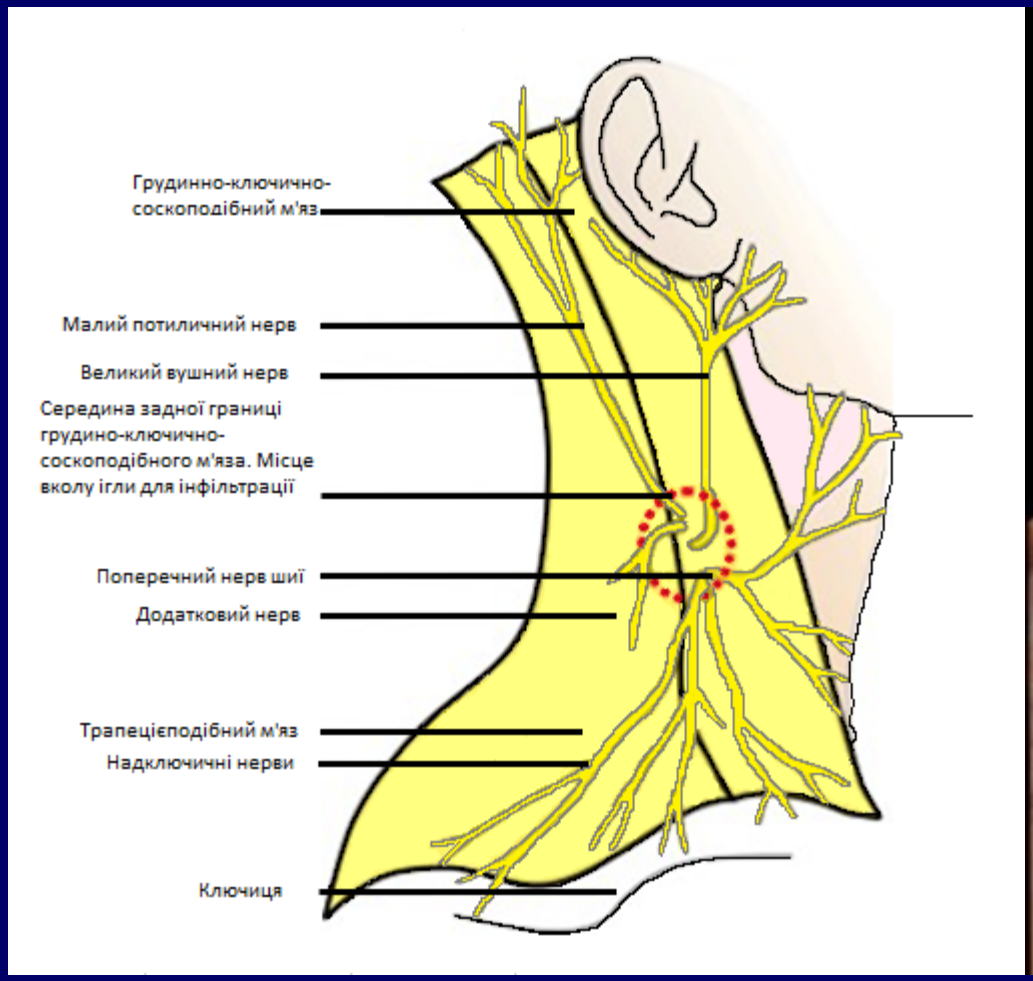

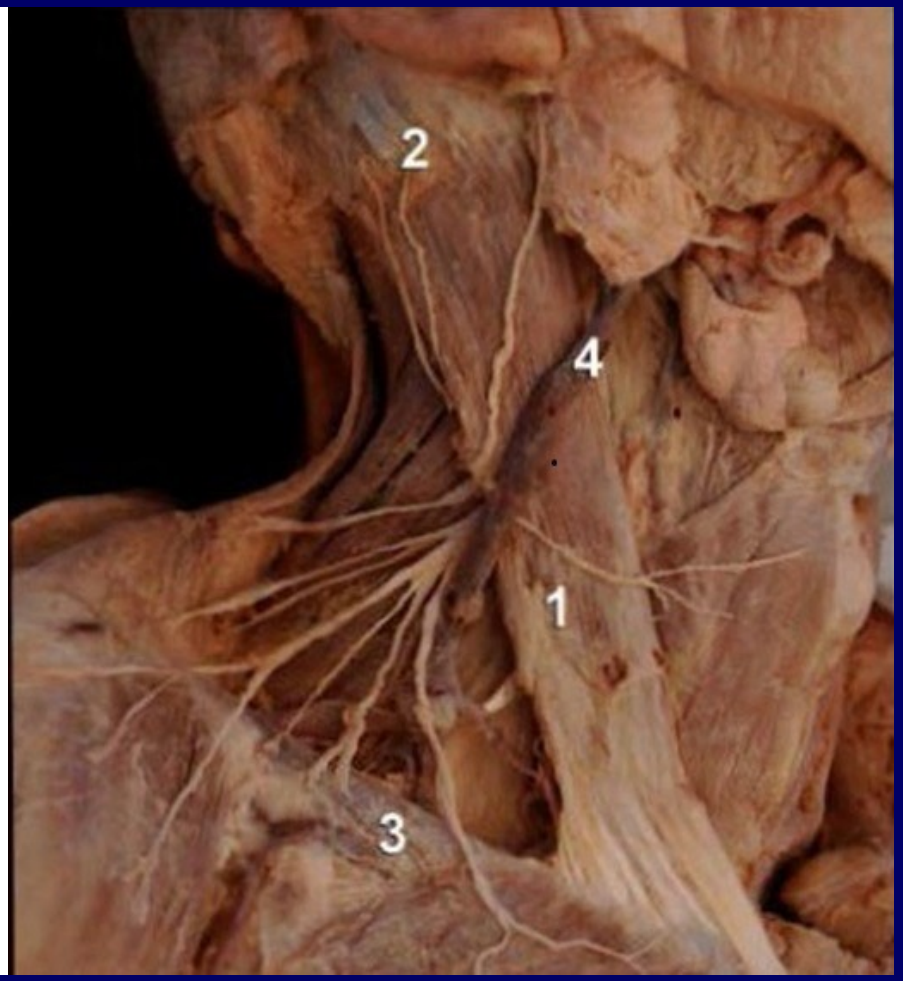

Cervical Plexus Block. www.NYSORA.com [Electronic resource] – Mode of access: http://www.nysora.com/techniques/nerve-stimulator-and-surface basedra-techniques/upper-extremitya/3345-cervicalplexus-block.html – Last access: 2016. – Title from the screen

Тарасенко С.О. Анестезіологічний менеджмент тиреоїдектомій у пацієнтів з тиреотоксикозом: впровадження збалансованої (мультимодальної) аналгезії **// Клінічна ендокринологія та ендокринна хірургія 2 (54) 2016, с. 42-54**

Орієнтири для виконання блокади поверхневого шийного сплетення

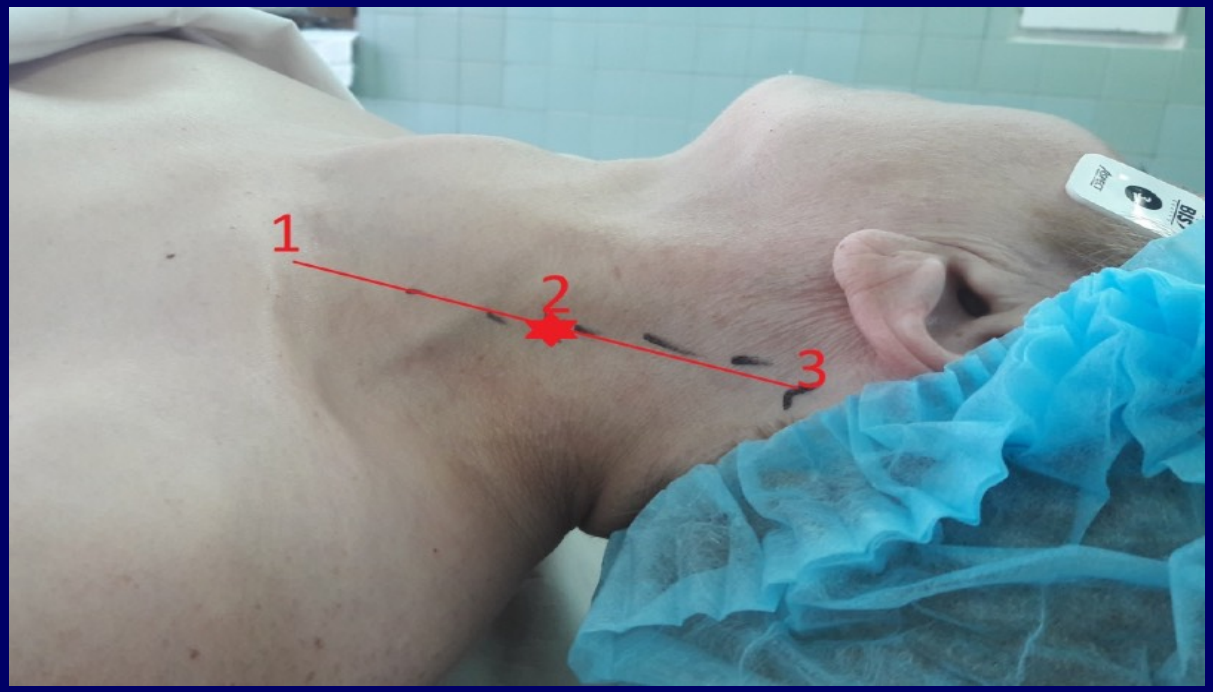

Рисунок 1: Орієнтири для виконання блокади поверхневого шийного сплетення.
(Червоною лінією відзначений задній край грудинно-ключично-соскоподібного м'яза (musculus sternocleidomastoideus).
Цифри: 1 - Місце прикріплення грудино-ключично-соскоподібного м'яза до ключиці. 2 - Середина відстані між соскоподібним відростком (processus mastoideus) і місцем кріплення задньої ніжки грудино-ключично-соскоподібного м'яза до ключиці. 3 - Соскоподібний відросток. Зірочкою показано місце вкола голки при виконанні блокади поверхневого шийного сплетення. Голка вводиться позаду задньої границі грудино-ключично-соскоподібного м'яза.)

Тарасенко С.О. **Анестезіологічний менеджмент тиреоїдектомій у пацієнтів з тиреотоксикозом: впровадження збалансованої (мультимодальної) аналгезії** **// Клінічна ендокринологія та ендокринна хірургія 2 (54) 2016, с. 42-54**

Орієнтири для виконання блокади поверхневого шийного сплетення

Рисунок 2. Ін'єкція місцевого анестетика для поверхневого шийного сплетення. Ін'єкція проводиться «веером» позаду задньої границі грудинно-ключично-соскоподібного м'яза на глибину близько 1 см у пацієнтів середнього розміру. Пацієнт знаходиться лежачи, під шию підкладається валик, голова повернута в протилежну ін’єкції сторону. Важливо робити часті аспираційні проби для запобігання внутрисудинного потрапляння анестетика

Тарасенко С.О. Анестезіологічний менеджмент тиреоїдектомій у пацієнтів з тиреотоксикозом: впровадження збалансованої (мультимодальної) аналгезії **// Клінічна ендокринологія та ендокринна хірургія 2 (54) 2016, с. 42-54**

ВЛАСНЕ ДОСЛІДЖЕННЯ

124 пацієнтів з ПГПТ з поодинокими пухлинами ПЩЗ

Група Інгаляційна анестезія севофлураном + інтубація трахеї

82 пацієнта (С-ІТ)

Група Інгаляційна анестезія севофлураном + ББПШС + Інтубація трахеї

26 пацієнтів (ББПШС_С-ІТ)

Група ТІВА пропофолом + ББПШС + Ларингеальна маска

16 пацієнтів (ББПШС_П-ЛМ)

Загальна тривалість анестезії та операції

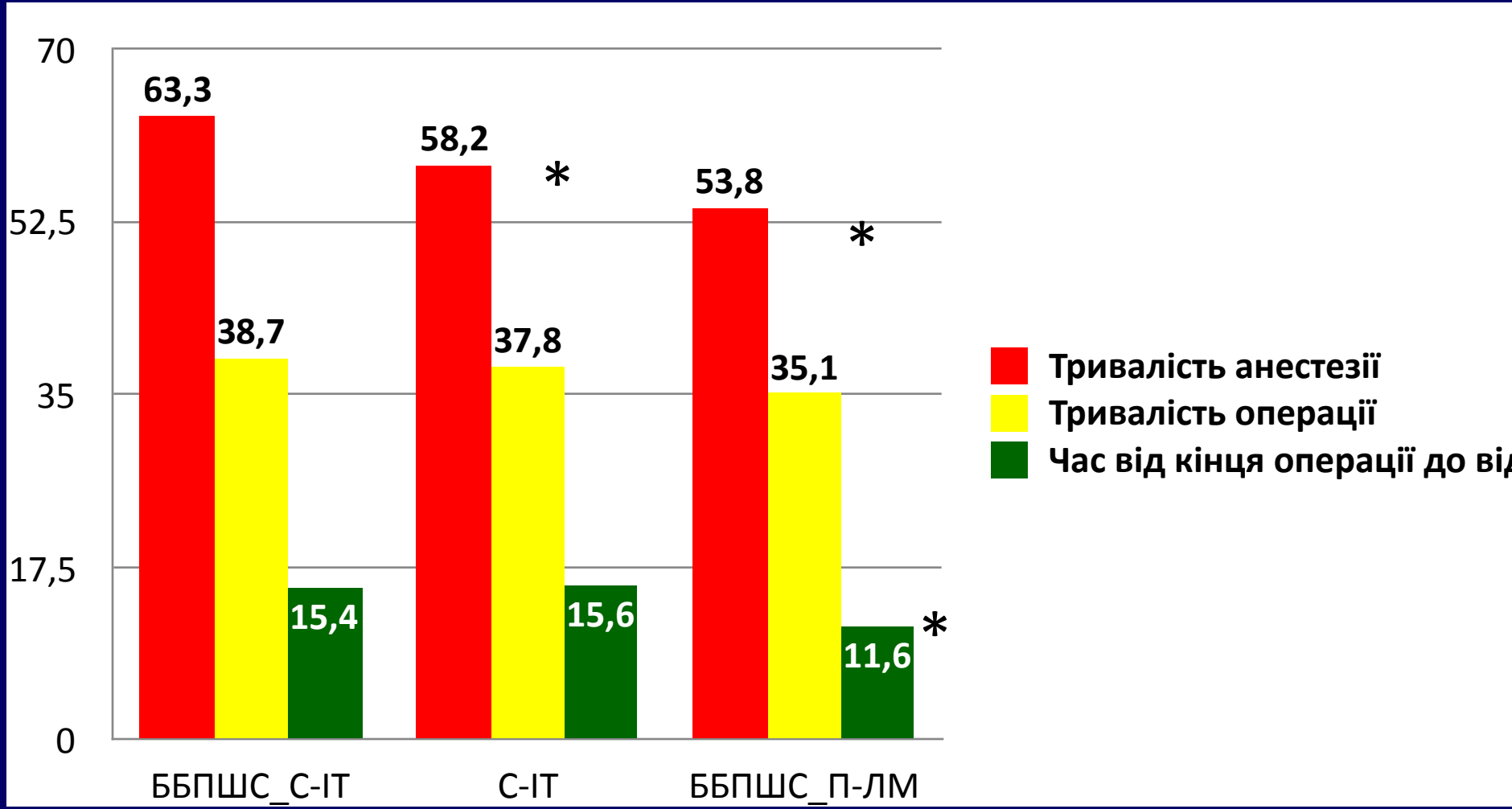

В. Л. Руденко, М. В. Кунатовський, С. О. Тарасенко; **Ефективність мультимодальної аналгезії у пацієнтів із захворюванням щитоподібної залози.// Клінічна ендокринологія та ендокринна хірургія. № 4 • 2018. С. 104-105**

Інтраопераційне споживання фентанілу

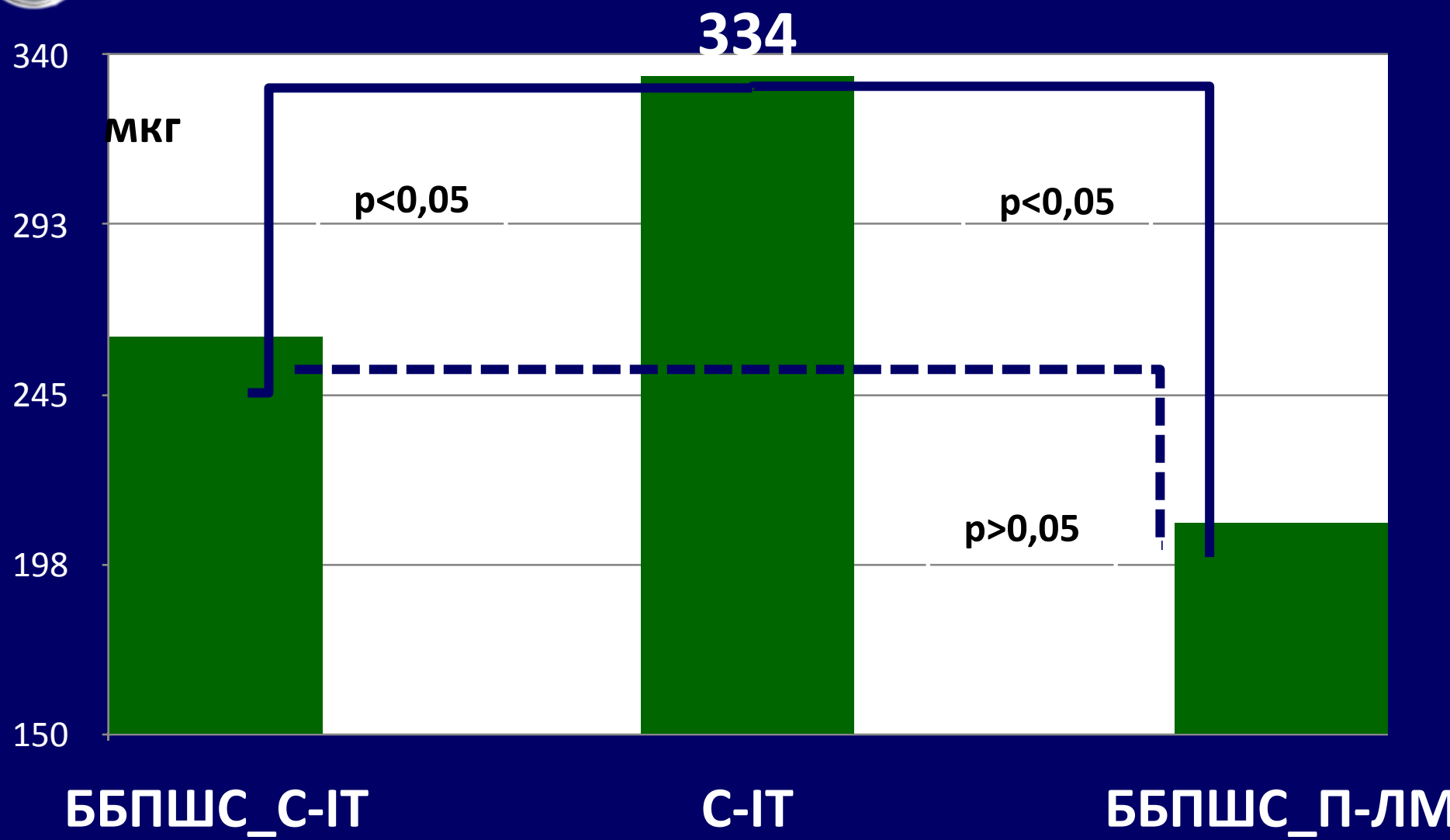

В. Л. Руденко, М. В. Кунатовський, С. О. Тарасенко; **АНЕСТЕЗІОЛОГІЧНЕ ЗАБЕЗПЕЧЕННЯ ПІД ЧАС ОПЕРАТИВНОГО ВТРУЧАННЯ ПРИ ПЕРВИННОМУ ГІПЕРПАРАТИРЕОЗІ // Клінічна ендокринологія та ендокринна хірургія. № 4 • 2018. С. 104-105**

Оцінка больового синдрому за візуально-аналоговою шкалою (ВАШ,мм)

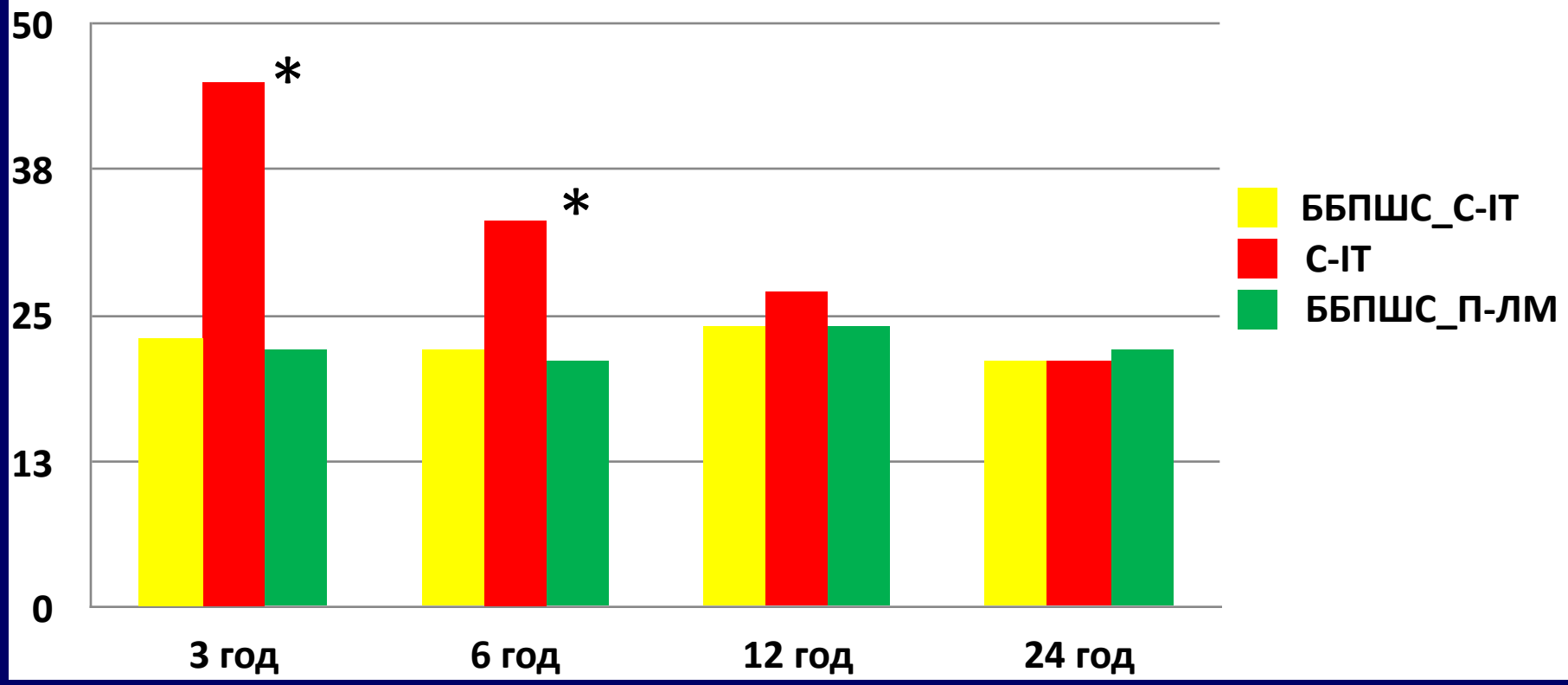

О. О. Єфімова, С. О. Тарасенко, М. В. Кунатовський ; Ефективність мультимодальної аналгезії у пацієнтів із захворюванням щитоподібної залози.// Клінічна ендокринологія та ендокринна хірургія. № 4 • 2018. С. 86

Післяопераційна нудота та блювання (ПОНБ)

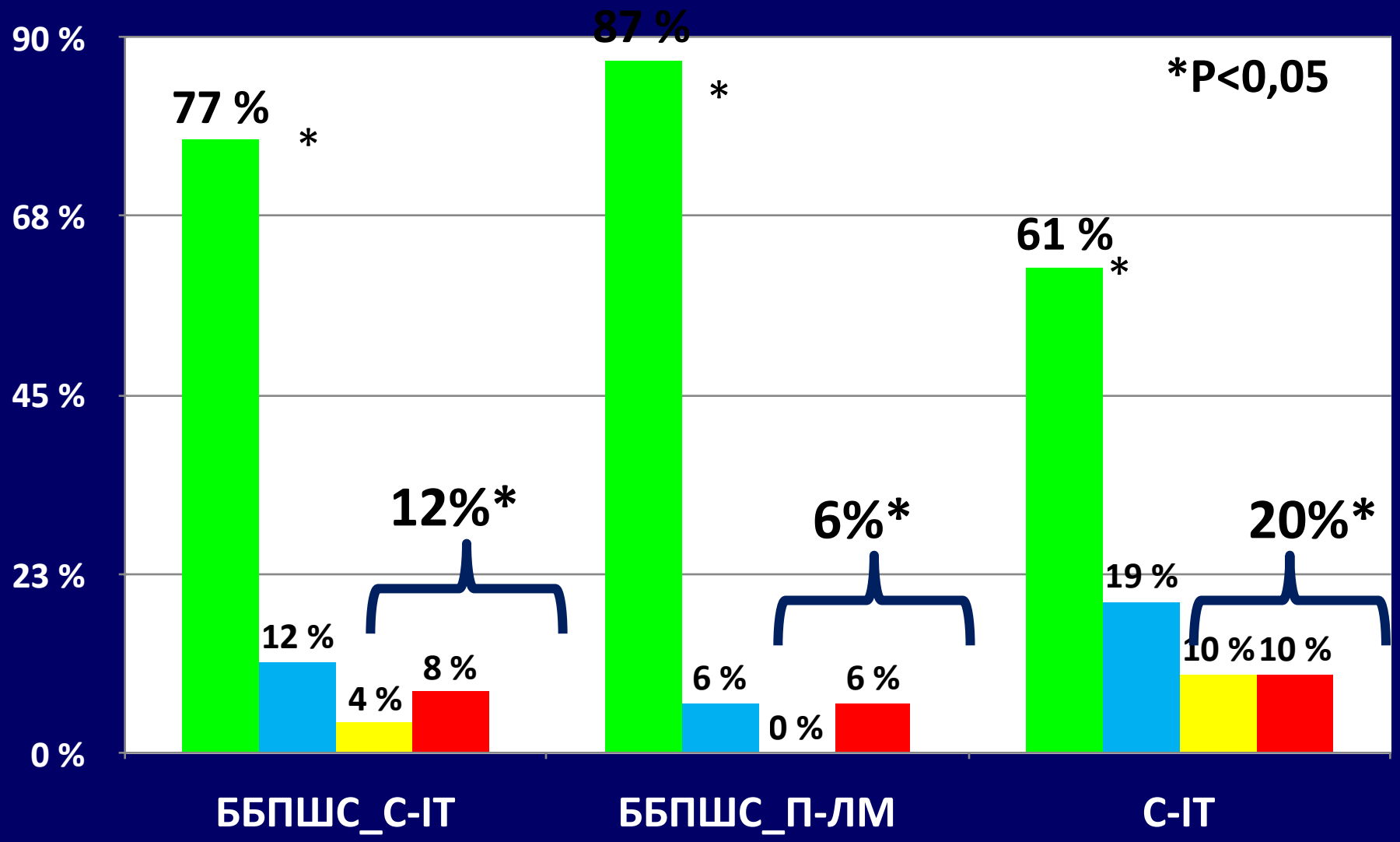

Частота десатурації (SpO2 нижче 92%) перші 30 хвилин п/о

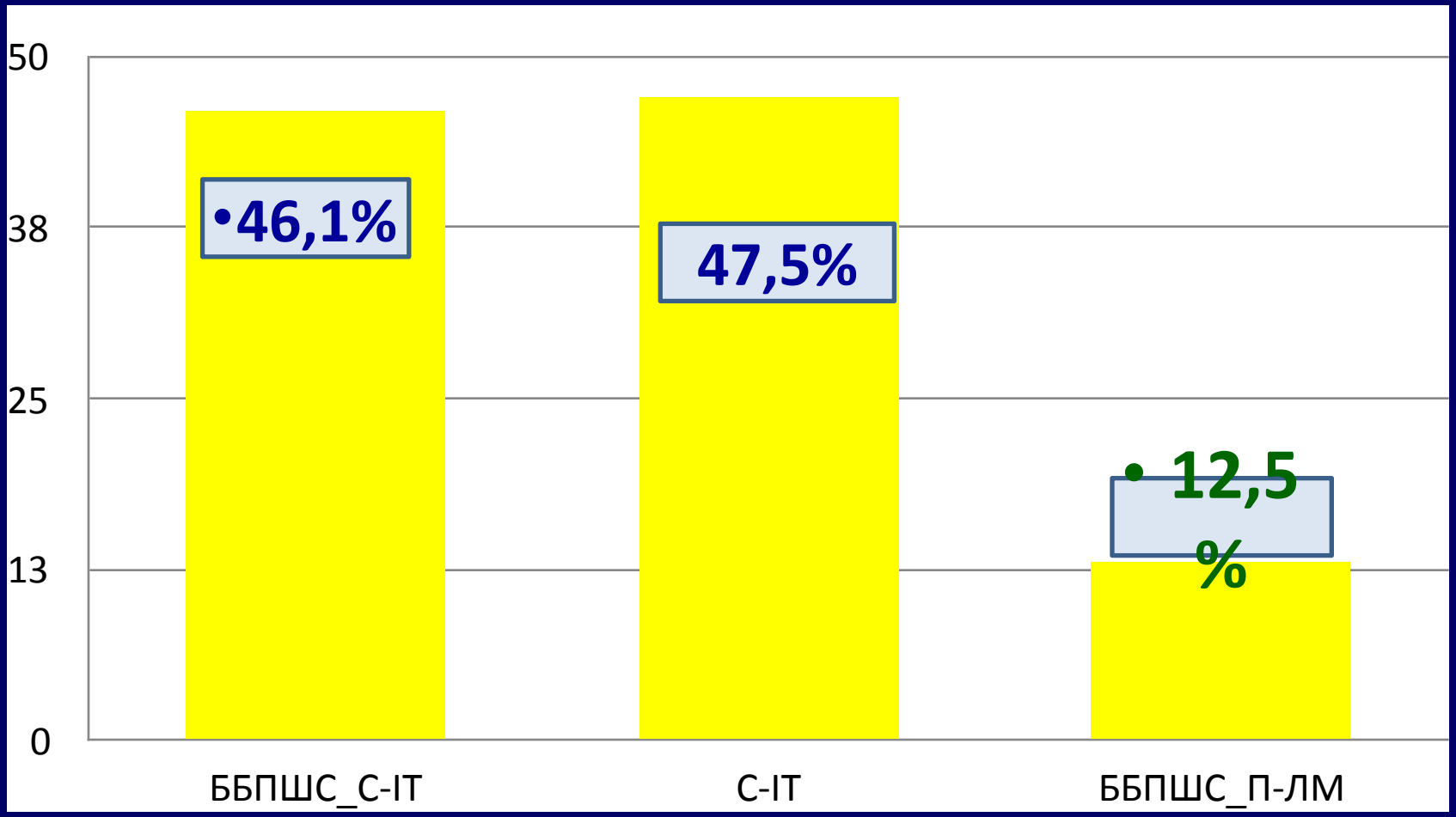

В. Л. Руденко, М. В. Кунатовський, С. О. Тарасенко; **АНЕСТЕЗІОЛОГІЧНЕ ЗАБЕЗПЕЧЕННЯ ПІД ЧАС ОПЕРАТИВНОГО ВТРУЧАННЯ ПРИ ПЕРВИННОМУ ГІПЕРПАРАТИРЕОЗІ // Клінічна ендокринологія та ендокринна хірургія. № 4 • 2018. С. 104-105**

ВИСНОВКИ:

ТІВА пропофолом + ББПШС + Ларингеальна маска

БЕЗ застосування міорелаксантів

має статистично значущі переваги

перед поєднаною ІА севофлураном з ББПШС :

- **меншу тривалість анестезії,**
- **час до відкриття очей після операції,**
- **меншу частоту десатурації**
- **меншу частоту ПОНБ**

перед моноанестезією севофлураном БЕЗ ББПШС – додатково – кращий контроль над болем в перші 12 годин.